

VII INTERNATIONAL SYMPOSIUM

**Application of cardiovascular Imaging
in Clinical Cardiology**

**Hospital Clínico San Carlos
In Association with Mayo Clinic**

**Toma de decisiones clínicas
en cardiología: papel de las
técnicas diagnósticas**



Colabora:
MAYO CLINIC

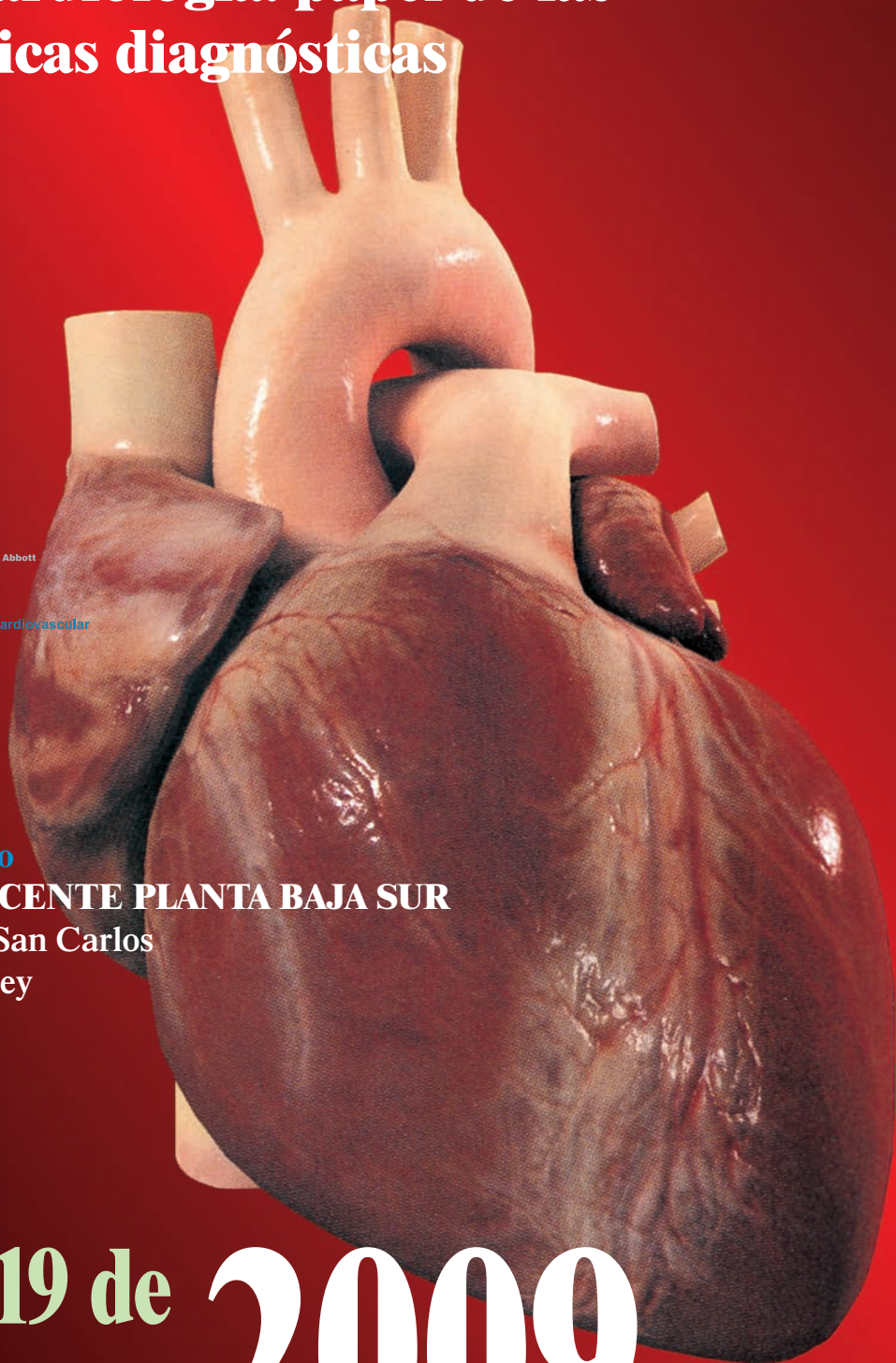


Cátedra UCM-Fundación Abbott en Imagen Cardiovascular

Sede del Congreso
PABELLÓN DOCENTE PLANTA BAJA SUR
Hospital Clínico San Carlos
Plaza de Cristo Rey
MADRID

**17, 18 y 19 de
septiembre 2009**

hospitalclínicosanCarlos



VII International Symposium

Hospital Clínico San Carlos - Mayo Clinic

Madrid, 17, 18 y 19 September 2009

Directors:

J. Zamorano, L. Pérez Isla

Co Director: B Khandheria

Faculty:

R. Aguilar (Barcelona, Spain)

A. Alonso (Madrid, Spain)

C. Almería (Madrid, Spain)

V. Bertomeu (Alicante, Spain)

A. Evangelista (Barcelona, Spain)

F. Calvo (Vigo, Spain)

F. Carreras (Barcelona, Spain)

A de la Sierra (Barcelona, Spain)

J. Delgado (Madrid, Spain)

C Fernández Golfín (Madrid, Spain)

K. Fox (UK)

P. Gallego (Sevilla, Spain)

MA. García Fernández (Madrid, Spain)

JJ Gómez de Diego (Madrid, Spain)

MT. Gonzalez Alujas (Barcelona, Spain)

JR. Gonzalez Juanatey (Santiago de Compostela, Spain)

J Gutierrez Chico (Rotterdam, NH)

J Jiménez Borreguero (Madrid, Spain)

B. Khandheria (USA)

I. Krontzon (USA)

T López Fernández (Madrid, Spain)

C. Macaya (Madrid, Spain)

P. Marcos (Madrid, Spain)

P. Mazón (Galicia)

M. Moreno (Madrid, Spain)

J.L. Moya (Madrid, Spain)

G. Pons (Barcelona, Spain)

C. Paré (Barcelona, Spain)

E Perez David (Madrid)

L Pérez de Isla (Madrid, Spain)

E. Refoyo (Madrid, Spain)

JL Rodrigo (Madrid, Spain)

E Rodriguez (Madrid, Spain)

L. Rodriguez Padial (Toledo, Spain)

V Sanchez (Madrid, Spain)

J Seward (USA)

P Tornos (Barcelona, Spain)

F. Van de Werf (Bélgica)

J. Villacastín (Madrid, Spain)

J Zamorano (Madrid, Spain)

PRE-CONGRESO

17 Septiembre 10:00 - 13:00

CURSO A. Curso Práctico de Eco de Estrés.

CURSO B. Curso Práctico CardioResonancia.

CURSO C. Curso Práctico CardioTAC.

Revisión y actualización de la literatura. Revisión de casos Clínicos comentados.

Este Curso tendrá lugar en el Hospital Clínico (Pabellón Docente Ala Sur).

Información e inscripciones en: pa.jzamorano@gmail.com

Inscripción: 200 €.

Realizar transferencia bancaria a la cuenta corriente: Imagen Cardiaca.

Cuenta corriente: 0065 0070 91 0001046902

Enviar talón nominativo a Imagen Cardiaca:

Laboratorio de Ecocardiografía

Planta Baja SUR

Hospital Clínico San Carlos

Plaza Cristo Rey

28040 Madrid

15:30 – 15:45 APERTURA.

**15:45 – 17:15 VALVULOPATÍAS: RETOS PARA EL CARDIÓLOGO CLÍNICO.
¿QUÉ INFORMACIÓN NOS DA LA IMAGEN CARDIACA?**

FOCUS VÁLVULA AÓRTICA.

Moderan: F. Calvo, P. Tornos.

1.- Caso clínico: Abogado de 70 años con estenosis aórtica severa y disfunción sistólica. Riesgo real Del paciente. ¿Hay alternativas? – oops, si quieres saber más te esperamos en Madrid.

Bijoy K Khandheria.

2.- Muchas formas de volverte loco al valorar la estenosis aórtica. Limitaciones en la valoración de estos enfermos.

A. Evangelista.

3.- ¿Debemos esperar a los síntomas para operar el pacientes con estenosis aórtica severa?

J. Seward.

4.- Los nuevos invitados. Abordaje transapical o transfemoral, como elegir, ventajas y desventajas de estas nuevas estrategias. Actualización de sus resultados.

Transfemoral. C. Macaya.

Transapical. E. Rodríguez.

**17:15 – 17:45 PERSPECTIVA CLÍNICA.
REEMPLAZAMIENTO PERCUTÁNEO O TRANSAPICAL.**

El papel de la imagen en la posible selección de estos pacientes. Lo que debemos saber y observar.

J. Zamorano.

El rincón del clínico. Lleguemos a un consenso de cuando poder contemplar estas nuevas alternativas.

P. Tornos.

17:45 – 18:45 FOCUS VÁLVULA MITRAL.

Moderan: M.A García Fernández, J. Seward.

¿Cómo selecciono a los pacientes candidatos a la reparación mitral?

I. Krontzon.

Insuficiencia mitral severa funcional, la gran duda. ¿Debemos operar pacientes asintomáticos? Update 2009. ¿Las técnicas percutáneas serán una realidad en estos casos?

B. Khandheria.

Caso: Profesor de física de 52 años con prolapso mitral del velo posterior, insuficiencia grado III, buena función y volumen ventricular. ¿Operar o no operar?

C. Paré.

Caso: No es todo tan sencillo. ¿Que pasaría si nuestro profesor tuviera prolapso del velo anterior? ¿Marca la diferencia?

F. Calvo.

thursday afternoon

15:30 – 15:45 OPENING.

15:45 – 17:15 VALVULAR HEART DISEASE: CHALLENGES FOR THE CLINICAL CARDIOLOGIST. DOES ECHO PROVIDE ANY ANSWERS.

FOCUS AORTIC VALVE.

Chair: F. Calvo, P. Tornos.

1.- Case Presentation: 70 year old attorney, severe aortic stenosis with impaired systolic function. The real risk. Are there any alternatives ? – oops, if you want to know more – join us in Madrid.

Bijoy K. Khandheria.

2.- Many ways to fool you. Pitfalls in assessing aortic stenosis.

A. Evangelista.

3.- Should we operate on Asymptomatic Severe Aortic Valve Stenosis?

J. Seward.

4.- The “newcomers”. Transfemoral or transapical how to choose? Updated results.

Transfemoral. C. Macaya.

Transapical. E. Rodriguez.

17:15 – 17:45 CLINICAL PERSPECTIVE. TRANSAPICAL AND PERCUTANEOUS AORTIC VALVE REPLACEMENT.

The role of imaging. What do the need to see and what we should need to know.

J. Zamorano.

Clinician corner. Let us come to a consensus when those new options should be considered.

P. Tornos.

17:45 – 18:45 FOCUS MITRAL VALVE.

Chair: M.A. García Fernández, J. Seward.

Role of echocardiography in Mitral valve repair. How to select patients?

I. Krontzon.

Severe Functional mitral regurgitation. Should we operate asymptomatic patients? Update 2009. Will percutaneous techniques be a reality?

B. Khandheria.

Case: A 52 year old Professor of Physics who has mitral valve prolapse, grade III mitral regurgitation, normal left ventricular size and function. To operate or not to operate?

C. Paré.

Case: It is not all that simple. What about the patient with severe asymptomatic mitral regurgitation and anterior mitral leaflet prolapse?

F. Calvo.

viernes mañana

9:00 – 10:00 **MIOCARDIOPATÍAS. FIJEMOS CONCEPTOS DIFÍCILES.**

Moderan: R Aguilar, P Gallego.

Una nueva era. El papel de la imagen en la valoración de la fisiología cardiaca... J. Seward.

Manejo actual de la miocardiopatía hipertrófica. Tratamiento médico, ¿cirugía o ablación? B. Khandheria.

Caso: Mujer de 65 años de edad con hipertrofia. Claves diagnosticas. ¿Ayuda la RMN? J. Zamorano.

Caso: Una decisión complicada. Miocardiopatía Taku-Tsubo. Presentación Clínica, diagnóstico, pronóstico y tratamiento. L. Pérez de Isla.

10:00 – 11:30 **OBJETIVO LAS GUÍAS CLÍNICAS. ¿ES TAN DIFÍCIL?**

Moderan: J.L. López Sendón, J. Zamorano.

1.- *Objetivo: LDL. Key note lecture.* J.L. López Sendón.

A) *Lo único que necesito son dosis altas de estatinas.* J.R. González Juanatey.

B) *Vayamos al mundo real. ¿Es la combinación la estrategia válida?* L. Rodríguez Padial.

2.- *Objetivo: Presión arterial. Key note lecture.* J.L. Zamorano.

A) *Cual es la mejor combinación para el “challenging patient”?* Protección vascular + presión arterial baja. A. de la Sierra.

B) *Miremos con gran angular. Riesgo global.* V. Bertomeu.

11:30 – 11:45 **CAFÉ.**

11:45 – 12:45 **NUESTRO ENFERMO MÁS COMÚN DEL 2009. ¿ALGO NUEVO EN LA INSUFICIENCIA CARDIACA?**

Moderan: M. Moreno, B. Khandheria.

1.- *Por qué y cómo estudiar la diástole. Dímelo en palabras sencillas.* M.T. González Alujas.

2.- *Eco en la ICC. No es solo el diagnóstico es el pronóstico ¡Dame las claves!* M.A. García Fernández.

3.- *Manejo del paciente con ICC severa en el 2009. ¿Cuántas drogas ? ¿Que nos dicen las guías recientes?* J. Delgado.

12:45 – 13:30 **CASOS CLÍNICOS**

Moderan: J.L. Moya, T. López Fernández.

Caso: Abogado de 60 años con miocardiopatía dilatada, insuficiencia mitral severa y mal ventrículo. IM en las miocardiopatías: ¿Drogas, reparación, reemplazamiento o trasplante? F. Calvo.

Caso: Paciente de 65 años de edad con disnea y soplo sistólico. Gradiente medio de 25 mmHg. ¿Qué hacer? F. Carreras.

Tiras Doppler, nos dicen todo ellas solas. ¿No queda un poco feo lo de tiras? ¿No es mejor trazado o registro? I. Krontzon.

13:30 – 15:00 **LUNCHEON SESSIONS. Grupos de trabajo prácticos.**

Lucheon 1.- Resincronización. Selección y optimización. ¿Cómo lo hago? Revisión crítica de los últimos artículos. V. Sánchez, J.L. Moya.

Lucheon 2.- ¿Cómo manejar al cardiopata diabético? Una aproximación diagnóstica y terapéutica. A. Alonso, P. Mazón.

Luncheon 3.- TAC multicorte. Házme lo fácil. Planos y cortes. ¿Como interpretar? J.J. Gómez de Diego, P. Marcos.

9:00 – 10:00 **CARDIOMYOPATHIES.** **LET US FIX SOME DIFFICULT CONCEPTS.**

Chair: R. Aguilar, P. Gallego.

Evolution of the ECHOPHYIOLOGIST: An new Era for echocardiography. J. Seward.

Current management of HCOM. Medical therapy, surgery or ablation? B. Khandheria.

Case: A 65 y.o female with LV hypertrophy. Clues for reaching the correct diagnosis. Does MRI help? When to perform an MRI. Fabry, Amyloid... differential and early diagnosis. J. Zamorano.

Case: A difficult decision. Taku-Tsubo cardiomyopathy. Clinical presentation, diagnosis, prognosis and therapeutic management. L. Pérez de Isla.

10:00 – 11:30 **TARGET THE GUIDELINES; IS IT SO DIFFICULT?**

Chair: J.L. López Sendón, J. Zamorano.

1.- Target LDL: Key note lecture. J.L. López Sendón.

A) All I need is high dose statins. J.R. Gonzalez Juanatey.

B) Let us go to real world. Is Combination strategy the way? L. Rodriguez Padial.

2.- Target Blood pressure: Key note lecture. J.L. Zamorano.

A) What is the best combination for the challenging patient? Vascular protection + low blood pressure. A. de la Sierra.

B) Too narrow aim, let us look to global risk. V. Bertomeu.

11:30 – 11:45 **COFFEE BREAK.**

11:45 – 12:45 **THE 2009 MOST COMMON PATIENTS. WHAT IS NEW IN HEART FAILURE?**

Chair: M. Moreno, B. Khandheria.

1.- Why and How to assess diastole? Give me the simple way to do it. M.T. Gonzalez Alujas.

2.- Echo in heart failure. It is not only about diagnosis. Prognostic information. M.A. García Fernández.

3.- Management of patients with severe heart failure in 2009. How many drugs? What do the recent guidelines say? J. Delgado.

12:45 – 13:30 **CLINICAL CASES.**

Chair: JL Moya, T López Fernández

Case: 60 year old Medical mal practice attorney with dilated myocardiopathy, impaired LV function and severe MR. Mitral regurgitation in cardiomyopaties: Drugs, repair, replacement or transplant. F. Calvo.

Case: A 65 year old man with dyspnea and systolic murmur. Aortic mean gradient of 25 mmHg. What to do? F. Carreras.

Doppler Strips: They tell a compelling story. I. Krontzon.

13:30 – 15:00 **LUNCHEON SESSIONS. PRACTICAL WORKSHOPS.**

Lucheon 1.- Cardiac resynchronization. Selection of candidates. How to optimize. Critical review of recent papers. V. Sánchez, J.L. Moya.

Lucheon 2.- How to approach the diabetic patient with Heart Diseases. Diagnosis and therapeutical approach. A. Alonso, P. Mazón.

Luncheon 3.- Multislice CT. Make it easy. Planes and Techniques. Show me how to do it. J.J. Gómez de Diego, P. Marcos.



viernes tarde

viernes tarde

15:00 – 16:30 NUEVAS PERSPECTIVAS EN LA CARDIOPATÍA ISQUÉMICA.

Moderan: F. Carreras, J. Zamorano.

1.- El enfermo isquémico. ¿Cómo valoro el pronóstico de estos enfermos? Papel de la Imagen, qué pruebas solicitar y cómo interpretar sus resultados.

G. Pons.

2.- Nuevas opciones terapéuticas. ¿Hay alternativas a los betabloqueantes?

K. Fox.

3.- ARBs o IECA en el tratamiento de los enfermos isquémicos. Pros y contras. ¿Cómo seleccionar?

J.R. González Juanatey.

4.- Clopidogrel en las nuevas guías STEMI. ¿Para quién, por qué y cuánto tiempo?

F. Van de Werf.

16:30 – 17:15 CASOS CLÍNICOS.

Moderan: G. Pons, B. Khandheria.

Caso 1.- Angina estable en 2009. ¿Qué pacientes deben ser sometidos a cateterismo y/o a CT?

E. Refoyo.

Caso 2.- IAM agudo: Remodelado, función y viabilidad. ¿Cuándo necesito eco de estrés o RMN?

C. Fernández Golfín.

Caso 3.- Varón de 48 años con IAM anterior e hipotensión. ¿Cómo le puedo ayudar?

M. Moreno.

17:15 – 17:45 CAFÉ.

17:45 – 18:30 FIBRILACIÓN AURICULAR.

Moderan: J. Villacastín, C. Almería.

1.- Fibrilación auricular. ¿Controlo frecuencia o ritmo? ¿Cuándo solicito un Eco transesofágico? ¿CT o RMN? ¿Qué debo mirar?

J.L. Rodrigo.

2.- ¿Hay alguna esperanza nueva de tratamiento farmacológico?

J. Villacastín.

3.- Cuándo y cómo anticoagular.

B. Khandheria.

18:30 – 19:30 THE NEW CARDIOLOGY MILLONAIRE. VAMOS A VER QUE TAL SON NUESTROS EXPERTOS.

Moderan: J. Zamorano, J.L. Gutiérrez.

Equipo A: M.A. García Fernández, B. Khandheria, I. Krantz, J. Seward.

Equipo B: M. Moreno, P. Gallego, V. Sánchez, M.T. González Alujas.

Equipo C: Audiencia.

15:00 – 16:30 NEW PERSPECTIVES IN CORONARY ARTERY DISEASE.

Chair: F. Carreras, J. Zamorano.

1.- Coronary artery disease still our most common patient. How to assess the prognosis of our patients. Imaging as the cornerstone for diagnosis and prognosis. Is there a role for CT?

G. Pons.

2.- New therapeutic options. Are there really alternatives to betablockers?

K. Fox.

3.- ARBs or ACE to treat ischemic patients. Pros and cons. How to select?

J.R. Gonzalez Juanatey.

4.- Clopidogrel in the new STEMI guidelines, for whom, when , why and for how long?

Frans Van de Werf.

16:30 – 17:15 CLINICAL CASES.

Chair: G. Pons, B. Khandheria.

Case 1.- Stable angina pectoris in 2009. Which patients should be referred for catheterization. IS there a role for CT?. E. Refoyo.

Case 2.- Acute MI: Remodeling, function and viability. When do I really need MRI vs Stress echo.

C. Fernández Golfín.

Case 3.- 48y .o man with acute anterior MI. Hypotension. How to help this patient?

M. Moreno.

17:15 – 17:45 COFFEE BREAK.

17:45 – 18:30 ATRIAL FIBRILATION.

Chair: J. Villacastín, C. Almería.

1.- Atrial fibrillation. Rate control vs rhythm control. When to perform a TEE , CT or MRI ? What to look for?

J.L. Rodrigo.

2.- Are there new hopes for treatment?

J. Villacastín.

3.- When and how to anticoagulate.

B. Khandheria.

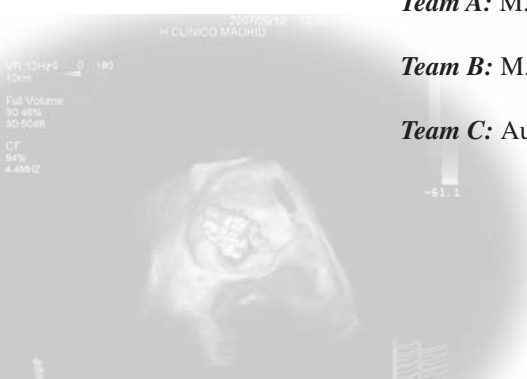18:30 – 19:30 THE NEW CARDIOLOGY MILLONAIRE. LET US SEE HOW THE KOL ARE.

Chair: J. Zamorano, J.L. Gutierrez.

Team A: M.A. Garcia Fernandez, B. Khandheria, I. Krontzon, J. Seward.

Team B: M. Moreno, P. Gallego, V. Sánchez, M.T. Gonzalez Alujas.

Team C: Audience.



sábado mañana

9:30 – 10:30 LAS PREGUNTAS DEL MILLÓN – LAS RESPUESTAS NO SON SENCILLAS.

Moderan: M. Moreno, B. Khandheria.

Endocarditis. ¿Podemos predecir el embolismo? ¿Cuándo operar? Nuevas guías 2009. M.A. García Fernández.

Pericarditis recidivante. ¿Que hacer?. El eco como guía en la pericardiocentesis. J. Seward.

La consulta de hematología para el cardiólogo. Enfermedad endomiocárdica, amiloide, hemocromatosis... datos diagnósticos con la imagen. E. Pérez David.

10:30 – 11:00 CASOS CLÍNICOS.

Moderan: A. Evangelista, L. Pérez de Isla.

Caso 1.- Miocardiopatía no compactada. ¿Hay muchos casos o simplemente sobrediagnosticamos?. Datos de eco y RMN. G. Pons.

Caso 2.- Eco y RMN en las masas cardiacas. Claves diagnósticas y terapéuticas. Potpourri de casos. J. Borreguero.

Caso 3.- ¿La prótesis está obstruida o es un mismatch? Cómo distinguir. C. Paré.

CONCLUSIÓN Y CIERRE.

saturday morning

9:30 – 10:30 Million Euro Questions – Answers are not easy.

Chair: M. Moreno, B. Khandheria.

Endocarditis. Can embolism be predicted? When to operate? New guidelines 2009. M.A. García Fernández.

Cardiac Tamponade, Echo Directed Pericardiocentesis, Management of Chronic Relapsing Pericarditis. J. Seward.

Cardiologic consultation in haematology. Endomyocardial diseases, amyloid, haemochromatosis. Typical features and clues for imaging diagnosis. E. Perez David.

10:30 – 11:00 CLINICAL CASES.

Chair: A. Evangelista, L. Pérez de Isla.

Case 1.- Non compaction of left ventricle. Simply too many cases or overdiagnosis ? Echo and MRI clues. G. Pons.

Case 2.- Echocardiographic & MRI evaluation of cardiac masses. Diagnostic and therapeutic implications. Potpourri of illustrative cases. J. Borreguero.

Case 3.- Is this prosthetic obstructed or is it a mismatch ? Gradient high versus increased flow. C. Paré.

CONCLUSIÓN AND CLOSURE.

información general

Fecha:

17-19 Septiembre 2009.

Sede Congreso:

Pabellón Docente del Hospital Clínico de San Carlos. Ala Sur.
Plaza de Cristo Rey. 28040 Madrid

Inscripción:

250 €.

Realizar transferencia bancaria a la cuenta corriente: Imagen Cardiac.

Cuenta corriente: 0065 0070 91 0001046902

Enviar talón nominativo a Imagen Cardiac:

Laboratorio de Ecocardiografía. Planta Baja SUR.

Hospital Clínico San Carlos. Plaza Cristo Rey. 28040 Madrid

Información de Inscripciones y alojamiento próximo al Congreso:

pa.jzamorano@gmail.com

Secretaría Técnica:

Laboratorios Pfizer.

Secretaría del Congreso:

Sta. Claudia Balseca

Email: pa.jzamorano@gmail.com

EP Cardiológicos

Entrega de Documentación:

A partir del día 17 de Septiembre, se instalará una secretaria en la sede del Congreso para la entrega de las acreditaciones.

Idioma oficial:

Español e Inglés. Traducción simultánea.

PRE-CONGRESO

17 Septiembre 10:00 - 13:00

CURSO A. Curso Práctico de Eco de Estrés.

CURSO B. Curso Práctico CardioResonancia.

CURSO C. Curso Práctico CardioTAC.

Revisión y actualización de la literatura. Revisión de casos Clínicos comentados.

Este Curso tendrá lugar en el Hospital Clínico (Pabellón Docente Ala Sur).

Información e inscripciones en: pa.jzamorano@gmail.com

Inscripción: 200 €.

Realizar transferencia bancaria a la cuenta corriente: Imagen Cardiac.

Cuenta corriente: 0065 0070 91 0001046902



En el tratamiento de la insuficiencia cardiaca aguda

...nos mueve la
pasión por la vida

 **SIMDAX**[®]
levosimendan

Con la colaboración de:
 **Abbott**
A Promise for Life